カラダにいい話。

社会医療法人全仁会　倉敷平成病院の医師による健康コラム。
病気の病状・予防法・治療法など健康について掲載いたします。

肩関節痛の治療方法（肩関節痛について　第2回）

社会医療法人全仁会　倉敷平成病院
整形外科部長　高田　逸朗

はじめに：

第１回に引き続き、肩関節痛の治療の実際をご紹介いたします。

１．保存治療の実際

五十肩（拘縮肩、肩関節周囲炎）でも腱板断裂でも同じです。薬物療法、関節注射、リハビリ、サイレントマニピュレーションがあり、どれも併用することが可能です。

▶**薬物療法**：基本的にはロキソプロフェンに代表される消炎鎮痛剤から始めます。しかし効果が不十分なことが多く、オピオイド系鎮痛薬（開始２週間は眠気、めまい、嘔気などの副作用あり。）を併用することもあります。

▶**関節注射**：ヒアルロン酸を１週間隔で５回注射します。ヒアルロン酸は関節軟骨、関節液の構成成分の一つですが、炎症を軽減する効果もあります。私が肩に注射する目的はこの消炎効果を期待しています。時にはステロイドホルモン注射剤を混ぜることもあります。ステロイドホルモンの効果は顕著ですが、短いことが多いです。副作用として筋肉、腱、靭帯などを脆弱にする効果があり、多用は控えるべきと考えています。私の外来で統計を取ってみますと、注射５回後には夜間痛は８割の患者さんでは改善し、初診時の疼痛を10とすると3～4まで軽減していました。推奨できる選択肢と思っています。

▶**リハビリ**：五十肩でも腱板断裂でも、まずは疼痛軽減を優先するために温熱療法やアイスマッサージに限定し、**筋力訓練や可動域訓練は控えます。**ただし、腱板断裂に関しては、断裂した腱が自然治癒することはないことを理解いただく必要があります。可動域制限が強く、拘縮を生じている患者さんには可動域訓練を併用する場合もあります。

▶**サイレントマニュピレーション**：部分麻酔下に強制的に肩関節を動かすことで短縮した関節包や靭帯を破いてしまいます。やや荒っぽい治療ですが、軽度から中等度の患者さんには十分な効果がある印象を持っています。

２．手術の実際

▶**鏡視下関節受動術**：五十肩（拘縮肩、肩関節周囲炎）に３か月以上の保存治療を行っても十分な可動域制限の改善がない場合に提案しています。関節鏡視下に肩関節の靭帯を切離して、可動域を広げます。入院は術後１～２週間ですが、拘縮の再発を予防するために自主訓練と頻繁な外来でのリハビリ通院が術後３か月は必要です。

▶**鏡視下腱板修復術**：腱板断裂に対して行います。関節鏡を利用して断裂した腱板を縫い付けます。傷は1cm程度の傷が4,5か所できます。術後は写真のような腋窩に枕を入れた外転装具を装着します。期間は断裂の程度によりますが２～４週間必要です。

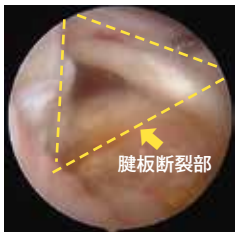

関節鏡手術中に認めた腱板断裂。

糸で腱板を骨に縫着した。

▶**人工肩関節置換術**：変形性肩関節症、骨折後の変形治癒、広範囲腱板断裂、腱板断裂関節症に適応されます。人工関節の一番のメリットは疼痛軽減です。可動域は日常生活で最低限必要な範囲を獲得することが目標となります。大きなデメリットは人工物ですので耐用年数、人工関節のゆるみ、脱臼、破損があります。人工関節周囲の感染も悩ましい合併症です。普段から歯槽膿漏、膀胱炎、肺炎などの感染には気を配り、早めに治療してくださるようお願いします。

肩の人工関節には図に示すような人工骨頭置換術、人工肩関節全置換術、リバース型人工肩関節全置換術の３種類があります。広範囲腱板断裂、腱板断裂関節症には３番目のリバース型人工関節全置換術が適応となります。2014年から認可された新しい人工関節で、手術ができる医師や施設が限定されています。入院期間は２～３週間です。

人工骨頭置換術

人工肩全置換術

リバース型人工肩全置換術

さいごに：

肩についてはまだまだ未解明なことが残っていますので、私も正確な診断と治療方針に頭を悩ませているのが本音です。ここに掲載させていただいたお話が皆様の参考になれば幸いです。